CENTRO OPTICO CERVANTES

HALLAZGOS EN RETINOGRAFIA SIN AFECTACION DE AGUDEZA VISUAL ¿DEBO REMITIR? SERIE DE CASOS

Ana Belen Cisneros del Rio Centro Óptico Cervantes, Valladolid (España)

1 Introducción

La retinografía es por definición la prueba diagnóstica que nos permite observar una imagen de la retina. Resulta muy útil para el diagnóstico y control de patologías y alteraciones retinianas.

La observación e interpretación de hallazgos en el polo posterior es necesario para un buen diagnóstico entre ojo sano y patológico (Figura 1).

En nuestro caso se describen tres hallazgos en polo posterior encontrados en tres pacientes sin ninguna sintomatología al respecto.

Fig. 1. Retinografía de un ojo sano (izquierda) y de un ojo con patología donde se observan drusas en la fóvea y en toda la zona macular (derecha) .

2 Historia Clínica

PACIENTE 1: Varón, 19 años, acude a consulta para una revisión rutinaria de agudeza visual (AV). No ha usado nunca gafas. Sin patologías sistémicas de base. Antecedentes familiares sin interés.

PACIENTE 2: Mujer, 66 años, usa gafas progresivas desde hace tiempo y quiere revisar su graduación. Actualmente está en tratamiento para hipercolesterolemia.

PACIENTE 3: Mujer, 36 años. Usuaria de gafas y lentes de contacto desde hace 20 años, acude a revisión. Sin patología sistémica de base.

3 Exploración Clínica

Los datos de las exploraciones optométrica de los pacientes se recogen en la Tabla 1.

La exploración con biomicroscopio (BPA) se encontraba dentro de la normalidad en todos los casos y las fotografías del fondo del ojo alterado aparecen recogidas en la Tabla 2.

En todos los casos se derivan a los pacientes a oftalmología con informe detallado para su valoración.

	PACIENTE 1		PACIENTE 2		PACIENTE 3	
	OD	OI	OD	OI	OD	OI
AV sin corrección	0.9	0.9	0.5	0.6d	0.1d	0.05d
Refracción	-0.75cil a 10º	-1.00cil a 180º	+2.50esf-0.25cil a 165º Adición:+2.25	+2.50esf-0.75cil a 165º Adición:+2.25	-3.50esf	-4.25esf
AV con corrección	1.0	1.0	1.0	1.0	1.0+	1.0+

Tabla 1. Datos de la exploración optométrica

Conflicto de intereses: No existe interés comercial en los materiales y métodos mencionados en el presente trabajo.

Contacto: Ana Belen Cisneros del Rio
Email: abcisneros@gmail.com

OPTOM MADRID, 1 al 3 de abril 2022

CENTRO OPTICO CERVANTES

HALLAZGOS EN RETINOGRAFIA SIN AFECTACION DE AGUDEZA VISUAL ¿DEBO REMITIR? SERIE DE CASOS

Ana Belen Cisneros del Rio Centro Óptico Cervantes, Valladolid (España)

4 Juicio Clínico

PACIENTE 1: Lesión paramacular de aspecto crónico en ojo derecho (OD) sin afectación de AV.
PACIENTE 2: Alteración en los sectores superiores de la papila del nervio óptico del ojo izquierdo (OI).
PACIENTE 3: Lesión pigmentada en zona temporal de OD.

PACIENTE 1	PACIENTE 2	PACIENTE 3
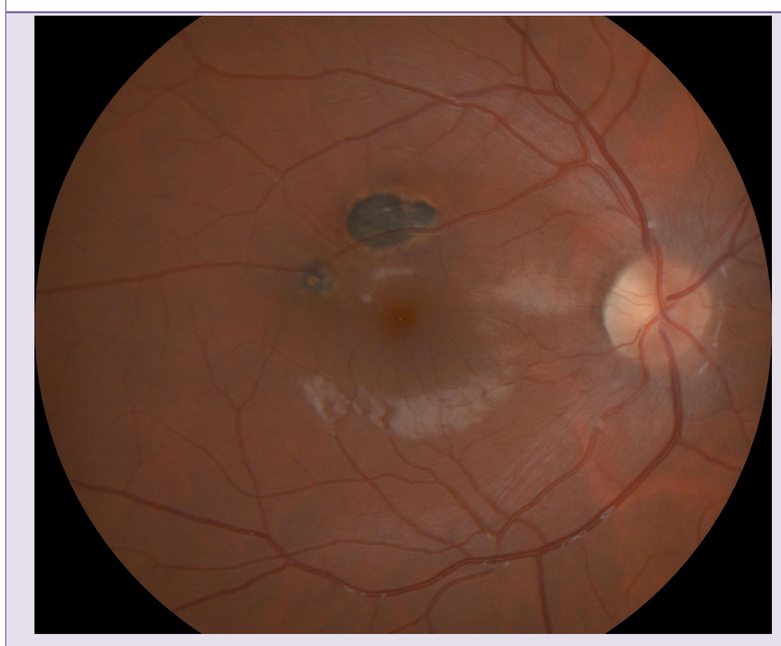		

Tabla 2. Imágenes retinografías ojo afectado

5 Manejo y Seguimiento

En todos los casos los pacientes acuden al servicio de oftalmología para valorar la alteración encontrada en las retinografías.
PACIENTE 1: Revisan la lesión en el servicio de oftalmología y describen que es una lesión crónica, probablemente congénita, producida por toxoplasma, con hiperplasia del epitelio pigmentario de la retina y zonas de atrofia coroidea.
PACIENTE 2: Oftalmólogo reconoce la lesión como un penacho de fibras de mielina adyacentes al nervio óptico del OI.
PACIENTE 3: Observan la lesión en oftalmología y evidencian como un nevus o zona de hiperpigmentación en la coroides.

6 Tratamiento y Evolución

A todos los pacientes se les recomienda revisión anual con control de AV y retinografía para monitorizar la alteración y observar si hay cambios posteriores.

7 Conclusión

En la práctica optométrica diaria no podemos obviar el fondo de ojo, debemos hacer una exploración minuciosa ya que representa mucha información para el estado de salud del paciente.
El óptico optometrista desempeña su función como profesional sanitario en atención visual primaria y su labor la realiza, mayoritariamente, en los establecimientos sanitarios de óptica. Por esta razón, diferenciar y detectar problemas de salud visual nos permitirá atender de forma adecuada a nuestros pacientes y derivar a otros especialistas en caso necesario.

Conflicto de intereses: No existe interés comercial en los materiales y métodos mencionados en el presente trabajo.

Contacto: Ana Belen Cisneros del Rio
Email: abcisneros@gmail.com

OPTOM MADRID, 1 al 3 de abril 2022