LENTE DE CONTACTO COSMÉTICA PARA ANIRIDIA EN OJO PSEUDOFÁQUICO Y SÍNDROME IFIS COMO COMPLICACIÓN DE CIRUGÍA DE CATARATA EN PACIENTE SENIL

Alonso del Rey E. (DOO; MsC)[1]; Diaz Cabanas L. (MD)[1]; Galarreta Mira D. (MD; PhD) [1]
[1] Instituto Oftalmológico Recoletas (Valladolid)

JUSTIFICACIÓN Y OBJETIVOS

Describir, a propósito de un caso, un método de corrección de ametropía y fotofobia secundarias a complicación quirúrgica de catarata, como consecuencia de un síndrome de iris flácido intraoperatorio (IFIS), con lente de contacto cosmética, como alternativa a otros procedimientos.

MATERIAL Y MÉTODOS

- Varón de **92 años**, operado de catarata OI en otro centro, sin concluir por complicaciones asociadas a **IFIS**

IFIS ¿QUÉ ES?	Conjunto de alteraciones de la dinámica pupilar que se presentan en la cirugía de catarata, en pacientes a tratamiento con **antagonista alfa1** adrenérgicos, para la **hipertrofia benigna de próstata.**
TAMSULOSINA	Fármaco que inhibe los receptores alfa-1 A de la próstata.
¿CÓMO AFECTA AL OJO?	Los inhibidores aparecen también en el músculo dilatador de la pupila, por lo que su bloqueo continuo por el fármaco conduce a la atrofia del músculo dilatador de la pupila.
CONSECUENCIAS	Mala dilatación preoperatoria, miosis intraoperatoria e iris flácido con tendencia al prolapso hacia las incisiones.
COMPLICACIONES ASOCIADAS A IFIS	Traumatismos del iris, desinserción zonular, iridodiálisis, aniridia…

Tabla 1: Características generales asociadas a IFIS

- El paciente acude a nuestro centro para valorar nueva cirugía y **reconstrucción del iris**.

TRATAMIENTO SISTÉMICO	**Tamsulosina** 0,4 Mg
ENFERMEDADES SISTÉMICAS	Hiperplasia Prostática Buen estado general
EXPLORACIÓN CLÍNICA	OD: Faco+Lio CP, Gerontoxon OI: Catarata Cortical 5+ y Nuclear 3+ **Defecto de ¼ de iris afectando al área temporal** Sinequia anterior (Imagen 2)
CIRUGÍA	Catarata sin complicaciones (LIO +24,00 ENVISTA MX60® de B&L®)
COMPLICACION QUIRÚRGICA	**Sangrado del iris al repararlo**: se desestimó la cirugía
REVISIÓN MENSUAL	**Intensa Fotofobia**: busca alternativas
SOLUCIONES A LA FOTOFOBIA	Quirúrgicas: Iris artificial o tatuaje corneal Optométricas: **LC tintada con pupila transparente**

Tabla 2: Resumen de episodio clínico y evolución

- Pruebas realizadas prequirúrgicas:
  - Biometría
  - Microscopía especular
  - Tomografía de coherencia óptica de polo posterior
- Para la adaptación de la LC:
  - Refracción
  - Topografía corneal
  - Medida de diámetro pupilar
  - Fotografías de iris de ambos ojos (imágenes 1 y 2)

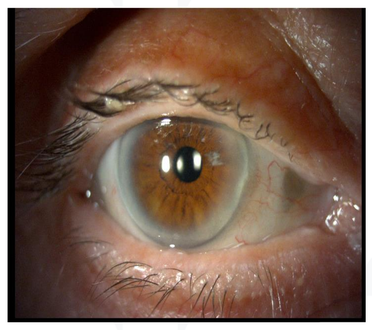

Imagen 1: OD sin alteración

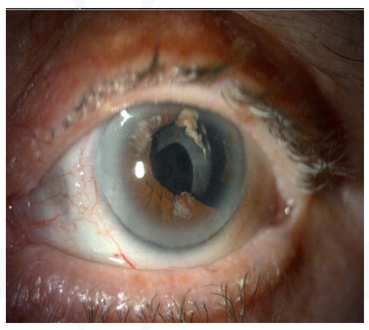

Imagen 2: OI aniridia pupilar

- A partir de la topografía, se realizó el cálculo de parámetros de la LC: diámetro total (Dtotal), radio base (Rb), y diámetro pupilar (Dpupi).

LC ADAPTADA	Eurotoric® 38
MATERIAL	Hidroxietilmetacrilato
FABRICANTE	Meca Patología Ocular® y Eurolent®
USO	Combinado con Hylo Comod ® 5 v/día
LIMPIEZA Y DESINFECCIÓN	Solución Única para LCH

Tabla 3: Características de la LC definitiva

Imagen 3 : Parámetros de la LC tintada y envase

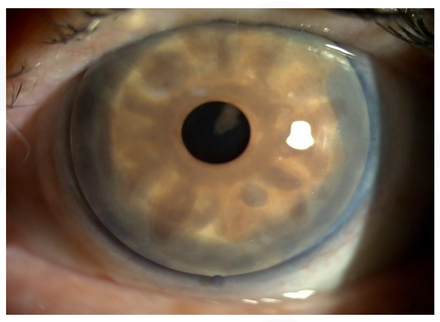

Imagen 4: LC Tórica. Burbuja a las VI (centrada- no girada)

- En la tabla 4, se muestran las LC probadas. La LC nº 1 fue con la que mejor AV obtuvo y menor fotofobia.
- Una vez elegido Dtotal, Rb y Dpupi, se probó una nueva LC con la sobrerefracción, sin tintar: LC nº4 (Eurotoric® 38).
- La LC nº4 se usó más horas, para valorar su tolerancia y estabilidad, en cuanto al giro. Después de 7 horas, permanecía estable (no giraba) y la tolerancia era buena, por lo que se decidió enviar a tintar al laboratorio (imagen 4).
- Se instruyó al paciente sobre horas de uso, manipulación, limpieza y uso combinado con lágrima artificial.

LC PRUEBA	Dtotal (mm)	Rb (mm)	Dpupi (mm)	POTENCIA LC (dp)	AV	SOBREREFRACCIÓN	AV	ADAPTACIÓN Y ESTABILIDAD	ELIMINACIÓN FOTOFOBIA (escala de 0-10)
LC 1	14,00	8,60	2,5	NEUTRA	0,3	+2,75 -1,25 90º	1,00	Óptima Centrada	7/10
LC 2	14,00	9,00	3,00	NEUTRA	0,3	+2,75 -1,50 90º	0,5	Muy Plana Pasa pupila en versiones	4/10
LC 3	14,00	8,7	3,5	NEUTRA	0,2	+2,25 -1,25 100º	0,7	Ligeramente Plana	2/10
LC 4 con 7 h de uso	14,00	8,6	-	+2,75 -1,25 90º	1,00	-	-	Óptima Centrada (MARCA a las VI)	7/10

Tabla 4: Diferentes lentes de prueba utilizadas para valorar todos los parámetros

RESULTADOS

- En la revisión del alta, la AV con LC fue 1.00. La valoración subjetiva de eliminación de fotofobia de 7 puntos (escala de 0-10).
- En la tabla 2, se observa la comparación de la AV postcirugía y valoración subjetiva de la eliminación de la fotofobia frente a la mejora de AV y disminución de fotofobia con LC.

	AV (sc)	REFRACCIÓN	AV (cc)	CE*1	ELIMINACIÓN FOTOFOBIA (escala de 0-10)
POSTCIRUGIA	0,16	+1,50 -1,00 95º	0,4	NM*2	1/10
CON LC	-	+2,75 -1,25 95º	1,00	NM	7/10

Tabla 5: Comparativa AV y fotofobia postcirugía frente a LC

*1Con Estenopeico *2No Mejora

CONCLUSIÓN

La adaptación de la LC cosmética con pupila transparente, supuso en este caso una alternativa menos agresiva que la quirúrgica para el paciente, con resultados satisfactorios, ya que disminuyó la fotofobia y mejoró la AV, al adaptar una LC tórica con lo que mejoró la visión del paciente y eliminar parte de las aberraciones ópticas por la elección de un tamaño pupilar óptimo.

BIBLIOGRAFÍA

1.Chang DF, Campbell JR. Intraoperative floppy iris syndrome associated with tamsulosin. J Cataract Refract Surg 2005; 31: 664-673.
2.Schwinn DA, Afshari NA. α1-Adrenergic Receptor Antagonists and the Iris: New Mechanistic Insights into Floppy Iris Syndrome. Surv Ophthalmol 2006; 51 (5): 501-512.
3.Tobaigy M, Banji D, Haleem E.N. Intraoperative Floppy Iris Syndrome Induced by Tamsulosin: The Risk and Preventive Strategies. Middle East African Journal of Ophthalmology 2021; 28(1):51-56.
4.Kanemoto M Toshida H, Takahiro I, Murakami A. Prosthetic soft contact lenses in Japan. Eye Contact Lens 2007; 33(6 Pt 1):300-3

Scan Me

Contacto: elena.alonso@gruporecoletas.com
Instituto Oftalmológico Recoletas (Valladolid)

https://www.linkedin.com/in/elenaalonsodelrey/

OPTOM 2022 MADRID 1 al 3 de abril

Declaro no tener ningún potencial conflicto de intereses con el tema descrito, ni recibir remuneración económica por esta presentación.