DIAGNÓSTICO DIFERENCIAL DE LA MIASTEMIA GRAVIS OCULAR VS PARÁLISIS IV PAR CRANEAL. A PROPÓSITO DE UN CASO.

Marisa Tesón Yudego[1], Belén Puente Gete[1], Gemma Esquivel Benito[1], Marta Guerrero Carretero[1], Yolanda Conde Bachiller[1], Pedro Fernández Pérez[2], Álvaro Arbizu Duralde[2]

1. Equipo de Optometría. Unidad de Oftalmología. Hospital Universitario La Paz, Madrid.
2. Equipo de Oftalmología. Hospital Universitario La Paz, Madrid.

1 Introducción

La Miastenia Gravis Ocular (MGO) es una enfermedad autoinmunitaria mediada por anticuerpos que intervienen en la lesión y destrucción de los receptores de acetilcolina del músculo estriado. El deterioro resultante de la conducción neuromuscular causa debilidad y fatigabilidad de la musculatura esquelética fluctuante, pero no de los músculos cardíacos e involuntarios.[1,2]

Es dos veces más frecuente en mujeres que en hombres. No obstante, existen formas específicas asociadas a anticuerpos anti-receptor de acetilolina (anti-AChR), una de inicio tardío y otra asociada a timoma, que son más prevalentes en hombres. [1,2]

En España (2016) existen cerca de 10.000 casos de MGO, de los cuáles un 10-20% son infantiles. La incidencia es de unos 700 nuevos casos al año, de los cuáles, un 70% debuta con afectación ocular y un 20% se limita a este territorio. [1,2]

Sus manifestaciones clínicas más frecuentes son ptosis, diplopía y movimientos nistagmoides, por lo que es frecuentemente diagnosticada como parálisis del IV par craneal, siendo por tanto clave el diagnóstico diferencial entre ambas. [1,2]

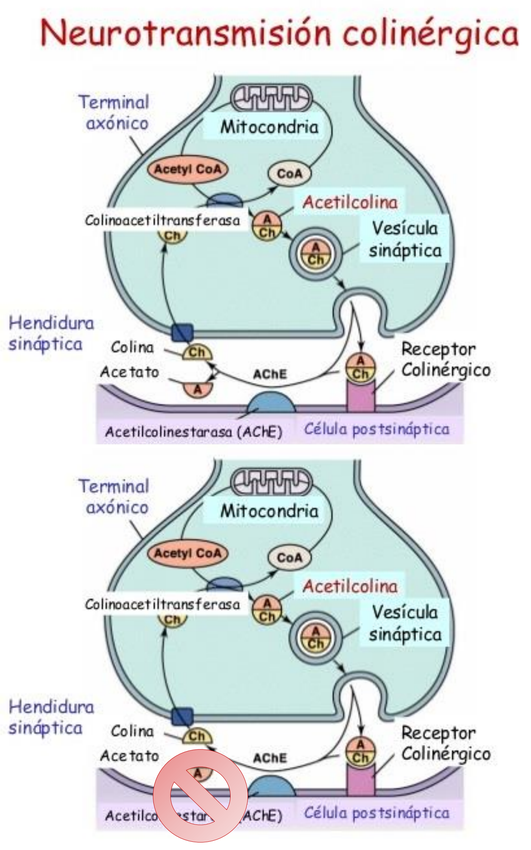

Figura 1. Neurotransmisión colinérgica

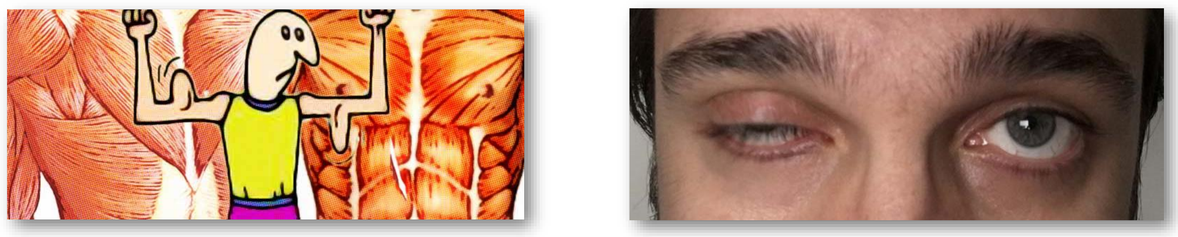

Figura 2. Manifestaciones clínicas generales y oculares de la Miastemia Gravis.

La clasificación de los pacientes puede realizarse atendiendo a las manifestaciones clínicas (oculares/no oculares), la ausencia o el tipo de anticuerpos que presente, el inicio de la enfermedad (temprana antes de los 50 años o tardía) y la coexistencia de timoma. Aproximadamente un 15% de los pacientes tienen otra enfermedad autoinmune siendo olas más frecuentes lupus, tiroiditis y artritis reumatoide. También se ha descrito una mayor frecuencia de esclerosis lateral amiotrófica y de neuromielitis óptica en pacientes con miastenia gravis. [1,2]

El diagnóstico diferencial principal de la MGO es la parálisis del III/IV/VI par craneal; sin embargo, también existen otras patologías que deben considerarse:[3]

- Síndrome de Eaton – Lambert
- Síndrome miasteniforme inducida por fármacos
- Oftalmoplegía Externa Progresiva Crónica (OEPC)
- Síndrome de Kearns-Sayre
- **Parálisis del IV/III/VI par craneal**
- Síndrome de Horner
- Dehiscencia/desinserción del elevador
- Oftalmopatía tiroidea
- Síndrome inflamatorio orbitario idiopático
- Distrofia miotónica

Contacto:
Marisa Tesón Yudego
email: marialuisa.teson@salud.madrid.org

No existe conflicto de intereses por parte de ninguno de los autores en la elaboración del presente estudio

SaludMadrid
Hospital La Paz

OPTOM MADRID, 1 al 3 de abril 2022

DIAGNÓSTICO DIFERENCIAL DE LA MIASTEMIA GRAVIS OCULAR VS PARÁLISIS IV PAR CRANEAL. A PROPÓSITO DE UN CASO.

Marisa Tesón Yudego[1], Belén Puente Gete[1], Gemma Esquivel Benito[1], Marta Guerrero Carretero[1], Yolanda Conde Bachiller[1], Pedro Fernández Pérez[2], Álvaro Arbizu Duralde[2]

1. Equipo de Optometría. Unidad de Oftalmología. Hospital Universitario La Paz, Madrid.
2. Equipo de Oftalmología. Hospital Universitario La Paz, Madrid.

2 Objetivo

Este caso tiene como objetivo plantear a los Ópticos – Optometristas la necesidad de realizar seguimiento a los pacientes con diplopía diagnosticados de parálisis de un par craneal y reevaluar en diferentes visitas la estabilidad de sus manifestaciones oculares, a fin de detectar cambios en las mismas y poder orientar el diagnóstico clínico a patologías más graves, como la MGO.

3 Material y Método

Historia clínica: Varón 42 años acude a urgencias (15/01/2021) con diplopía binocular vertical de 3 días de evolución. Dificultad para bajar escaleras. No fluctuación con fatiga, traumatismo ni dolor orbitofacial.

No antecedentes personales ni oftálmicos de interés. No alergias medicamentosas.

Exploración clínica: No se observa tortícolis. Agudeza visual 1.0 en ambos ojos (AO). No alteraciones pupilares. Musculatura ocular extrínseca (MOE): Hipertropia ojo izquierdo (OI) en posición primaria de mirada (ppm). Diplopia vertical a la supralevo y levoversión. No nistagmo. Bielschowsky: positivo a la izquierda. Resto de exploración, TAC craneal y exploración neurológica sin hallazgos relevantes.

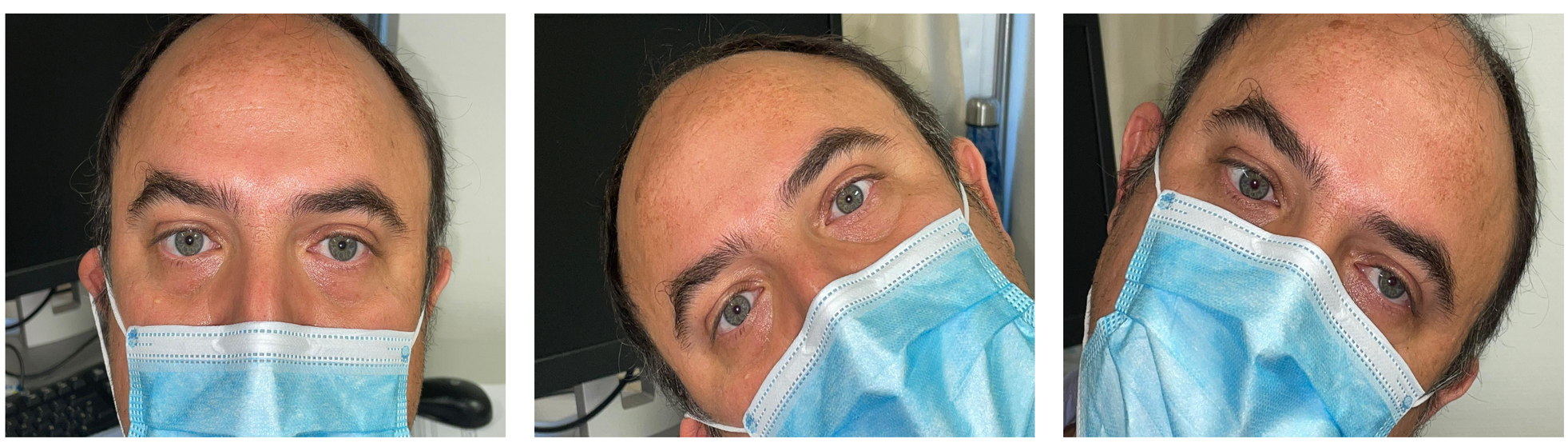

Figura 3. Test de Bielchowsky

4 Resultados

Diagnóstico: **Parálisis del IV par craneal OI.**

Tratamiento: Seguimiento. Revisión en 15 días.

Evolución: 29/01/2021. El paciente refiere diplopía horizontal y dificultad para visión cercana. AV: 1.0 AO. MOE: Fluctuación en la exploración. Bielchowsky no claramente positivo a la izquierda. Impresiona exotropia (XT) que se conforma al cover test.

JC: posible parálisis IV pc OI.

Contacto:
Marisa Tesón Yudego
email: marialuisa.teson@salud.madrid.org

No existe conflicto de intereses por parte de ninguno de los autores en la elaboración del presente estudio

SaludMadrid
Hospital La Paz

OPTOM MADRID, 1 al 3 de abril 2022

DIAGNÓSTICO DIFERENCIAL DE LA MIASTEMIA GRAVIS OCULAR VS PARÁLISIS IV PAR CRANEAL. A PROPÓSITO DE UN CASO.

Marisa Tesón Yudego[1], Belén Puente Gete[1], Gemma Esquivel Benito[1], Marta Guerrero Carretero[1], Yolanda Conde Bachiller[1], Pedro Fernández Pérez[2], Álvaro Arbizu Duralde[2]

1. Equipo de Optometría. Unidad de Oftalmología. Hospital Universitario La Paz, Madrid.
2. Equipo de Oftalmología. Hospital Universitario La Paz, Madrid.

4 Material y Método

25/03/2021. Acude a urgencias por ptosis derecha de 24hs con empeoramiento progresivo. Persiste sintomatología ocular previa con fluctuaciones en la intensidad de la sintomatología con empeoramiento vespertino. Analítica: anticuerpos antirreceptor de acetilcolina 1.25nmol/L (0-0.45). **JC: probable MGO.** Se pauta piridostigmina 30mg c/8hs.

09/04/2021. El paciente refiere mejoría de ptosis y casi fusionar inclinando la cabeza sobre hombro derecho. MOE: hipotropia OD. Bielchowsky + a la izquierda. Mejora con prisma 3-4 D base superior OD.

21/05/2021. OI en hipertropia + exotropia. Ptosis OD + limitación a la supraducción OD.

16/07/2021. No ptosis en el momento actual. Ortotropia en ppm. Limitación a la infraducción del OD. Refiere diplopía oblicua en todas las posiciones de mirada, pero consigue fusión tras unos segundos.

17/09/2021. Diplopía mayor en visión lejana compensada con giro de cabeza al lado derecho. MOE: diplopía en todas las posiciones de mirada. No limitación. Exo e hipertropia OI. Mejora con prisma 7 D base inferior OI. Empeora con cabeza hombro izquierdo.

5 Conclusiones

- El **óptico – optometrista**, como **agente sanitario primario**, debe conocer que la MGO puede simular cualquier parálisis de pc, siendo sus manifestaciones clínicas fácilmente atribuibles a una parálisis de algún par craneal. La parálisis de IV pc la que simula con mayor frecuencia. Es por ello que para su diagnóstico diferencial son fundamentales las reevaluaciones, que ponen de manifiesto variaciones en la diplopía, la sintomatología y en las restricciones oculares del paciente, no características de una afectación de pc, donde son constantes.
- La sospecha clínica sigue siendo la mejor herramienta diagnóstica ante un posible caso de Miastenia Gravis. Debe incluirse siempre en el diagnóstico diferencial de una ptosis o diplopía con variaciones a lo largo del día.
- La búsqueda y caracterización de nuevos autoanticuerpos permitirá conocer mejor la fisiopatología de la enfermedad, así como las implicaciones terapéuticas y pronósticas.
- El objetivo último será alcanzar un tratamiento dirigido, que facilite el abordaje personalizado de cada paciente en función de dianas específicas.

6 Bibliografía

1. Gilhus N.E. Myasthenia Gravis. N Engl J Med 2016; 375:2570-81.
2. Bryan H. Myasthenia Gravis. En Kellerman R.D. Bope E.T. Edward T. Conn's Current Therapy. Saunders 2018, 684-688.
3. https://www.orpha.net/consor4.01/www/cgi-bin/?lng=ES

Contacto:
Marisa Tesón Yudego
email: marialuisa.teson@salud.madrid.org

No existe conflicto de intereses por parte de ninguno de los autores en la elaboración del presente estudio

Hospital La Paz

OPTOM MADRID, 1 al 3 de abril 2022