# CAMBIOS EN LA COMPOSICIÓN DEL MEIBUM TRAS TRATAMIENTO CON PULSACIÓN TÉRMICA EN PACIENTES CON DISFUNCIÓN DE GLÁNDULAS DE MEIBOMIO

Andrea Novo Diez,[1] Sergio Ferrero,[2] Marta Blanco Vázquez,[1] Alberto López Miguel,[1] Amalia Enríquez-de-Salamanca,[1,3] Itziar Fernández,[1,3] María Jesús González García,[1,3] Celedonio M. Álvarez, [2] Margarita Calonge [1,3]

1. Grupo de Superficie Ocular, IOBA, Universidad de Valladolid, 2. GIR MIOMeT, IU CINQUIMA/Química Inorgánica, Universidad de Valladolid, 3. Ciber-BBN, ISCIII

OPTOM MADRID, 1 al 3 de abril 2022

## INTRODUCCIÓN

La secreción de las glándulas de Meibomio, llamada **meibum**, se compone mayoritariamente de colesterol y ceras.[1] En los pacientes con disfunción de glándulas de Meibomio (DGM), el meibum cambia su composición y aumenta su **viscosidad.**[2] El tratamiento con **pulsación térmica (Lipiflow®)** busca mejorar la secreción del meibum en sujetos con DGM, disminuyendo la viscosidad.[3] Sin embargo, se desconoce si existe relación entre la composición del meibum y la evolución clínica de los tratados con Lipiflow®.

**El objetivo de este estudio es evaluar los cambios en la composición del meibum tras el tratamiento con pulsación térmica para la DGM**

## MATERIAL Y MÉTODOS

**Figura 1.**Tratamiento con Lipiflow®

### Pacientes

Se reclutaron pacientes con DGM, realizando una visita inicial, una única visita de tratamiento con Lipiflow® (figura 1) y tres visitas de seguimiento a los 3, 6 y 12 meses (figura 2).

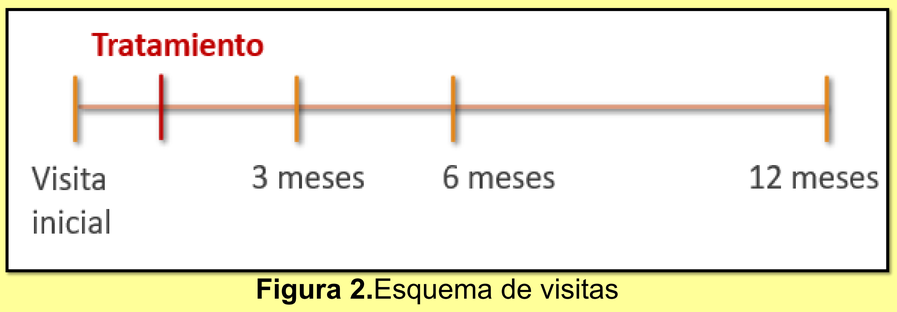


**Figura 2.**Esquema de visitas

### Meibum

Recogido con capilares tras expresión de las glándulas y analizado mediante resonancia magnética nuclear (RMN) de $^{1}H$.

### Análisis estadístico

Diferencias entre grupos → T Student y U Mann-Whitney.
Correlaciones entre componentes y pruebas clínica → Spearman.

**Signos y síntomas**

Tinción corneal

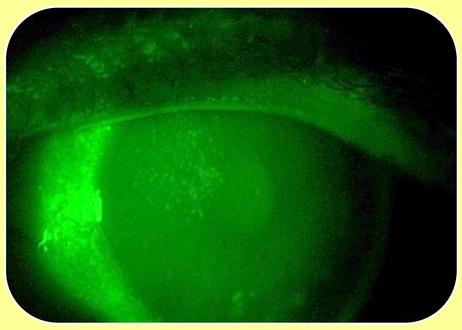

Tinción conjuntival

Grado de blefaritis anterior

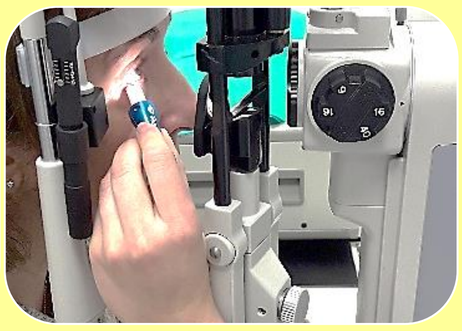

Calidad del meibum

## RESULTADOS

Participaron 17 mujeres y 4 hombres, con una edad media de 59,62 ± 9,41 años.

En la composición del meibum, se detectó colesterol y cera éster insaturada, pero se observaron **dos comportamientos diferentes**, dividiendo a los sujetos en 4 grupos (figura 3). En un grupo de pacientes se detectó el colesterol en la visita inicial, pero desapareció en el resto de visitas; mientras que en otro grupo no fue detectado en ninguna visita. Este comportamiento se observó también en la cera éster insaturada.

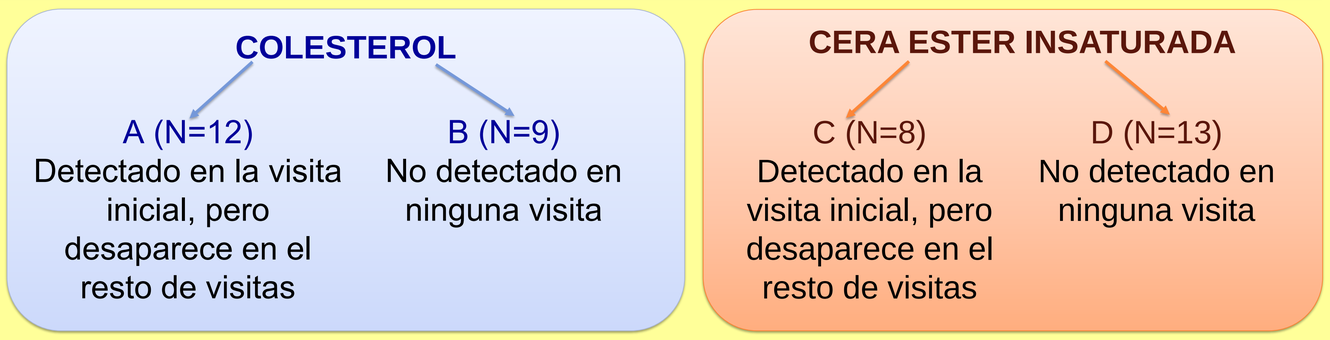


**Figura 3.**Distribución de los sujetos en grupos

En el caso del **colesterol**, la tinción corneal fue mayor en el grupo A en la visita inicial (A: 4,15±3,07, B: 1,5±0,96; p=0,011), y a los 3 meses de seguimiento (A:3,12±1,95, B: 1,19±1,07; p=0,009), figura 4. La tinción conjuntival fue mayor en el grupo A, a los 3 meses de seguimiento (A: 3 [4], B: 0,75 [1]; p=0,015), figura 5.

En el caso de la **cera éster insaturada**, la tinción corneal también fue mayor en la visita inicial en el grupo C (C: 4,5±3,34, D: 2,13±1,82; p=0,041), figura 4.
No hubo diferencias en la tinción conjuntival (figura 5).

No hubo diferencias entre grupos en el grado de blefaritis anterior, ni en la calidad del meibum, ni en la sintomatología.
Existe una correlación moderada y negativa entre el grado de blefaritis anterior y los grupos A y C (colesterol A Rho=-0,456, p=0,038 y cera éster insaturada C Rho=-0,554, p=0,009).

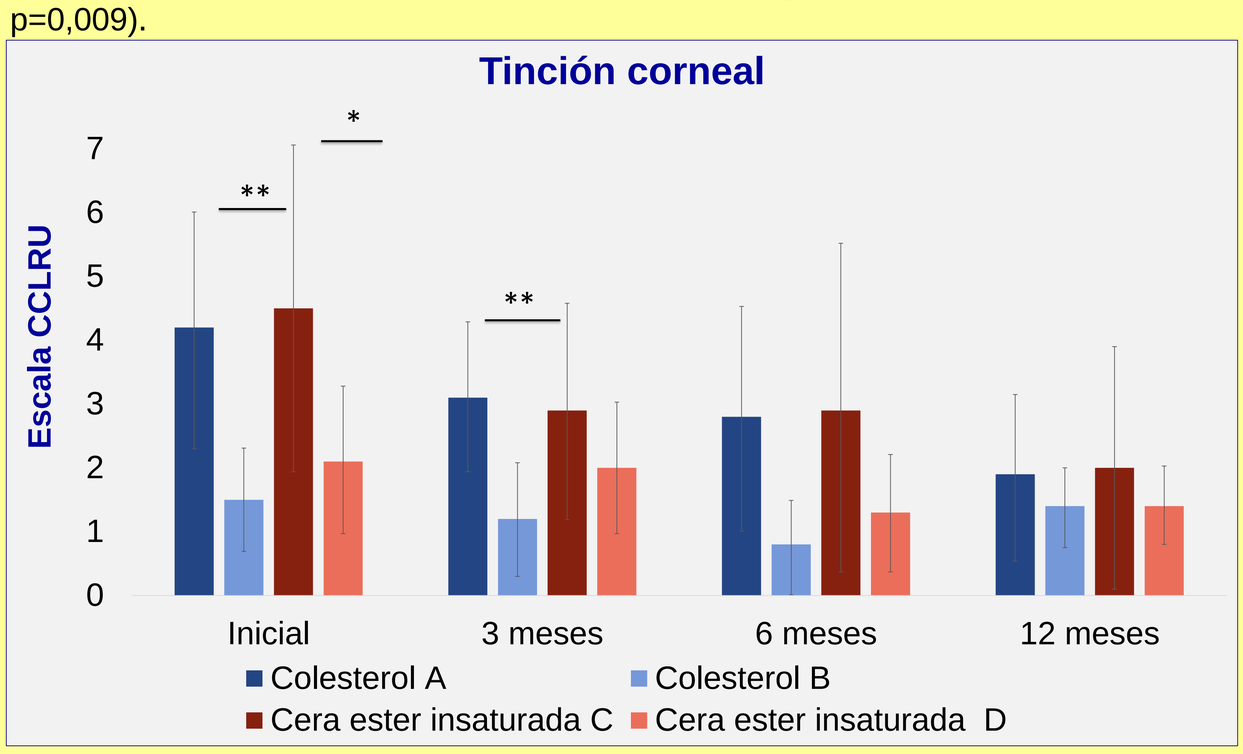


**Figura 4.** Valores de tinción corneal con fluoresceína escala Cornea and Contact Lens Reseacrh Unit. A,C: detectado, B,D: no detectado. *p≤0,05;**p≤0,01.

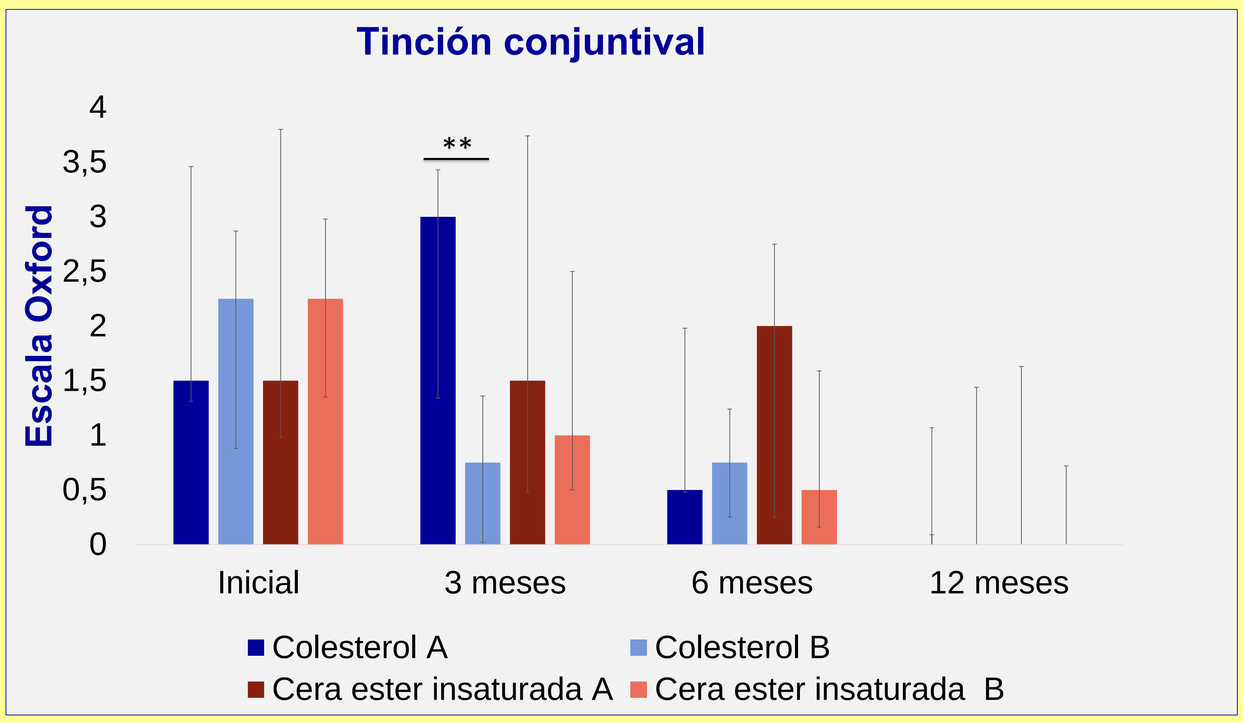


**Figura 5.** Valores de tinción conjuntival con verde de lisamina escala Oxford. A,C: detectado, B,D: no detectado. *p<0,05.

## CONCLUSIONES

**El tratamiento con pulsación térmica puede hacer desaparecer el colesterol y la cera éster insaturada en el meibum. Estos cambios podrían tener relación con la integridad de la superficie ocular y su ausencia, con el grado de blefaritis (DGM).**

## BIBLIOGRAFÍA

1. Green-Church, K, B, et al. The International Workshop on Meibomian Gland Dysfunction: Report of the Subcommittee on Tear Film Lipids and Lipid–Protein Interactions in Health and Disease. Investig, Opthalmology Vis, Sci. 52, 1979 (2011),
2. Mathers, W, D, & Lane, J, A. Meibomian gland lipids, evaporation, and tear film stability, in Advances in Experimental Medicine and Biology vol. 438 349–360 (Adv Exp Med Biol, 1998).
3. Geerling, G, et al. The international workshop on meibomian gland dysfunction: Report of the subcommittee on management and treatment of meibomian gland dysfunction. Investig Ophthalmol Vis Sci 52, 2050–2064 (2011).

**Financiación:**
Contrato predoctoral Junta de Castilla y León

Los autores declaran que no existe ningún conflicto de interés en este trabajo

anovod@ioba,med,uva,es