PSEUDOPAPILEDEMA EN GEMELOS DICIGÓTICOS: DRUSAS EN NERVIO ÓPTICO

Autores:
Bagur González, D.[1] GOO. MSc. · Del Río San Cristóbal, A.[1] DOO. MSc. PhD. · Alonso Del Rey, E.[1] DOO. MSc. · Bringas Calvo, R.[1,2] MD.
1. Instituto Oftalmológico Recoletas (IOR) · Valladolid
2. Hospital Universitario Río Hortega · Valladolid

INTRODUCCIÓN AL CASO

Las drusas del disco óptico son formaciones globulares hialinas, de 5 a 1000 µ de diámetro, localizadas delante de la lámina cribosa, que con el tiempo se calcifican. La teoría más aceptada de su origen reside en la alteración del flujo axoplasmático de las células ganglionares. Suelen ser bilaterales y asimétricas.

La prevalencia de esta condición en la infancia es del 0,4%. La importancia del diagnóstico correcto de las drusas en el nervio óptico reside en que estando enterradas, pueden simular un verdadero edema de papila o papiledema, ligado a una subida de la presión intracraneal. Además, las drusas en nervio óptico pueden disminuir el espesor de la capa de fibras nerviosas de la retina (CFNR) o crear un defecto campimétrico.

HISTORIA CLÍNICA

Se presenta el caso de gemelos dicigóticos varones, de raza caucásica, que acuden para una revisión, a los 8 años de edad. Ambos son asintomáticos. No presentan antecedentes sistémicos ni oculares, tampoco antecedentes familiares conocidos. No siguen tratamiento oftálmico ni sistémico. No padecen alergias.

EXPLORACIÓN CLÍNICA

	BMC	AVsc	COVER TEST	MOI	TNO	FONDO DE OJO (OFTALMOSCOPÍA)
CASO 1 8 años	Normal	1.00 AO	Ortoforia lejos Exoforia 2^BN cerca	PIRRLA no DPAR	Buena	Elevación borde de nervio óptico bilateral
CASO 2 10 años	Normal	1.00 AO	Ortoforia lejos y cerca	PIRRLA no DPAR	Buena	Elevación borde de nervio óptico bilateral

Tabla 1. Exploración clínica realizada en el caso 1, hallazgo a los 8 años y caso 2, a los 10 años. BMC: biomicroscopía. AVsc: agudeza visual sin corrección. AO: ambos ojos. BN: base nasal. MOI: movimiento ocular intrínseco. PIRRLA no DPAR: Pupilas isocóricas redondas reactivas a la luz y a la acomodación. No defecto pupilar aferente relativo.

PRUEBAS COMPLEMENTARIAS

- Autofluorescencia
- Tomografía Axial Computerizada (TAC)
- Campo Visual Neurológico de 120

DIAGNÓSTICO

En el primer gemelo dicigótico sospechoso de pseudopapiledema (caso 1), el TAC craneal descartó la presencia de hipertensión intracraneal (HTIC). Mediante la autofluorescencia, pudo observarse las drusas en nervio óptico de forma bilateral representadas como estructuras hiperfluorescentes **(imagen 1),** descartándose el papiledema.

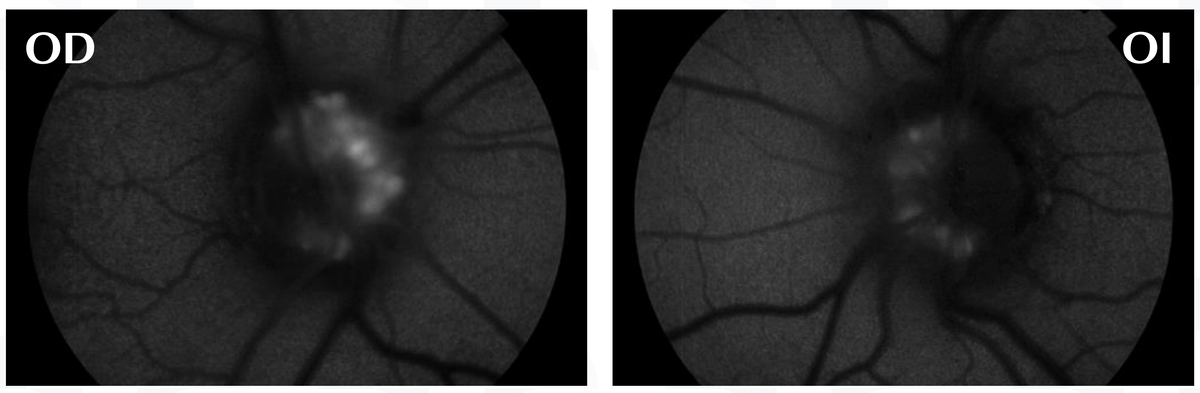

Imagen 1. Autofluorescencia en ambos ojos en caso 1.

En la retinografía **(imagen 2),** se pueden observar los bordes poco definidos en el nervio óptico de ambos ojos.

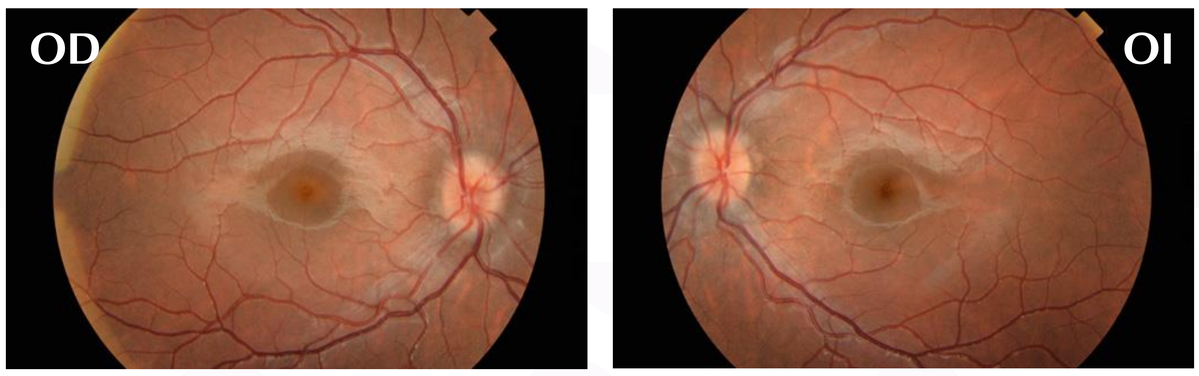

Imagen 2. Retinografía de ambos ojos en caso 1.

El segundo gemelo dicigótico (caso 2) con manifestación de pseudopapiledema se diagnostica igualmente con la autofluorescencia **(imagen 3).** En la retinografía **(imagen 4),** pueden observarse los bordes poco definidos en el nervio óptico de ambos ojos.

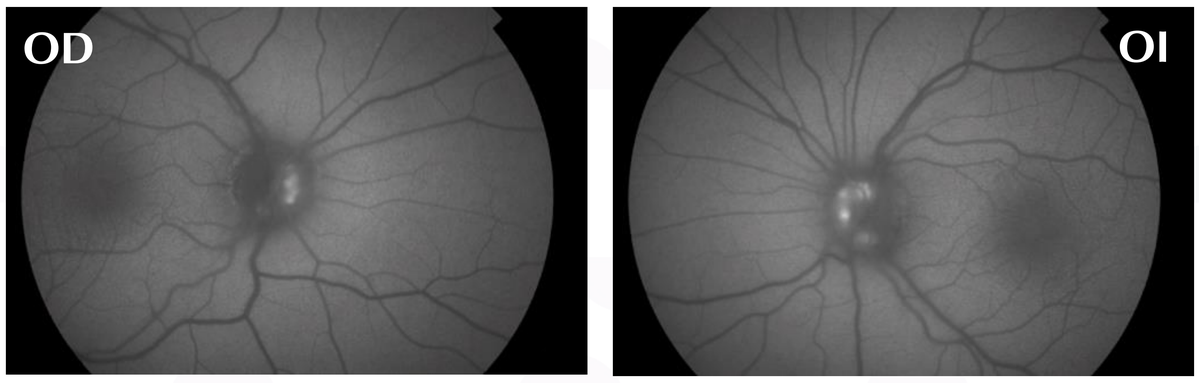

Imagen 3. Autofluorescencia de ambos ojos en caso 2.

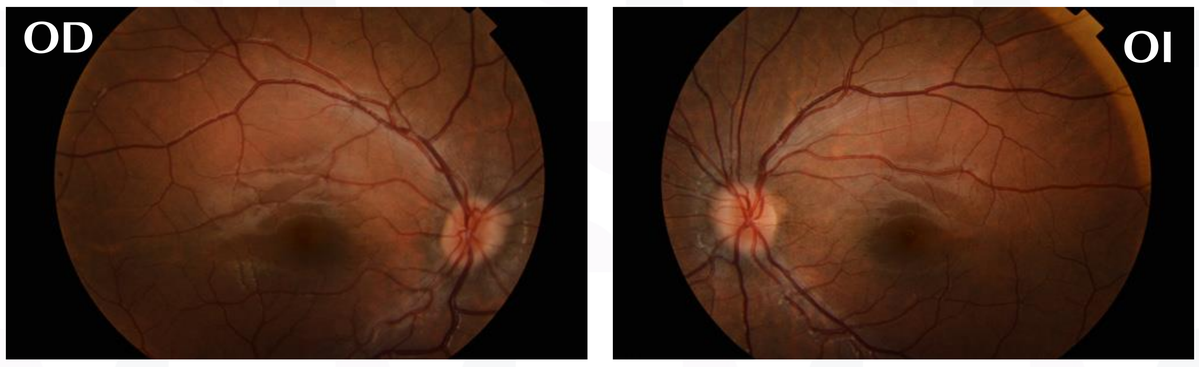

Imagen 4. Retinografía en ambos ojos en caso 2.

TRATAMIENTO Y EVOLUCIÓN

Diagnosticadas las drusas en el nervio óptico en ambos casos, se realizan controles anuales, incluyendo campimetría, fondo de ojo, espesor de la CFNR mediante tomografía de coherencia óptica (OCT), tensión ocular, así como pruebas optométricas como la AV, refracción y Cover Test. Actualmente, ambos pacientes, a los 12 años de edad, permanecen asintomáticos y sin defectos campimétricos.

CONCLUSIONES

En una revisión rutinaria el optometrista puede detectar una anomalía en el nervio óptico mediante oftalmoscopía directa y/o retinografía; bordes del nervio óptico difuminados o cuerpos brillantes amarillentos. Remitiremos al paciente a un centro oftalmológico para la realización de las pruebas necesarias para el diagnóstico diferencial entre pseudopapiledema y papiledema (ecografía B-Scan y/o autofluorescencia, entre otras).

Finalmente, cabe resaltar la frecuencia con la que las drusas de nervio óptico pasan desapercibidas hasta el momento de la exploración. Una vez diagnosticadas, es necesario realizar campimetrías, controles de tensión ocular y evaluación del espesor de la CFNR mediante OCT para descartar una afectación de las mismas.

BIBLIOGRAFÍA:

1. Melinda Y. Chang, M.D., Stacy L. Pineles, M.D. Optic Disc Drusen in Children. Surv Ophthalmol. 2016; 61(6): 745–758.

2. Steffen Hamann, Lasse Malmqvist and Fiona Costello. Optic disc drusen: understanding an old problem from a new perspective. Acta Ophthalmologica 2018.

3. Fiona Costello, MD, FRCP, Lasse Malmqvist, MD, PhD, and SteffenHamann, MD, PhD. The Role of Optical Coherence Tomography in Differentiating Optic Disc Drusen from Optic Disc Edema. Asia-Pac J Ophthalmology 2018; 7:271–279

Link descarga:

Contacto:
Déborah Bagur · deborah.bagur@gruporecoletas.com
Instituto Oftalmológico Recoletas (IOR) · Valladolid

OPTOMEETING VALLADOLID

OPTOMETRÍA PEDIÁTRICA. RETOS Y SOLUCIONES