Neovascularización subretiniana infantil

Clara Gonzalez Urueña [1,2]

Javier Montero Moreno [2]

Marta Fernández Muñoz [2]

1Instituto de Estudios de Ciencias de la Salud de Castilla y León, IESCYL
2Hospital Universitario Rio Hortega de Valladolid, Servicio de Oftalmología

Resumen

Presentamos el caso de un niño de 9 años, previamente sano, remitido por una disminución de agudeza visual monocular de rápida evolución, percibida espontáneamente. El paciente fue diagnosticado de neovascularización subfoveal. Se discuten las causas relacionadas con este cuadro y se describe la actitud terapéutica y la evolución del caso

Introducción

La neovascularización subfoveal se relaciona en nuestro medio en la mayor parte de los casos con la degeneración macular asociada a la edad en su forma húmeda y en segundo lugar con la maculopatía miópica neovascular, seguidas de lejos por otras causas menos frecuentes como las postraumáticas e inflamatorias. Sin embargo estos cuadros aparecen de forma predominante en el adulto, y resultan muy infrecuentes en la edad infantil.

Presentación del caso

Los padres adoptivos de un niño de 9 años, originario de África Oriental consultaron por una disminución unilateral, espontánea, rápidamente progresiva y autopercibida por el niño, asociada a la presencia de metamorfopsias.
La exploración reveló ausencia de defecto refractivo bilateral, con una agudeza visual de OD=0.2, OI=1.0. Tanto la motilidad ocular extrínseca, intrínseca y segmento anterior eran normales para su edad.
La exploración del fondo de ojo bajo midriasis mostraba una hemorragia macular asociada a una zona amarillenta sobreelevada a nivel foveal (Figura 1). La imagen de autofluorescencia mostraba un punto central hiperautofluorescente rodeado de una zona de bloqueo de la autofluorescencia secundaria a la hemorragia (Figura 2).

Figura 1:
Retinografía a color con área central amarillenta y hemorragia intraretiniana.

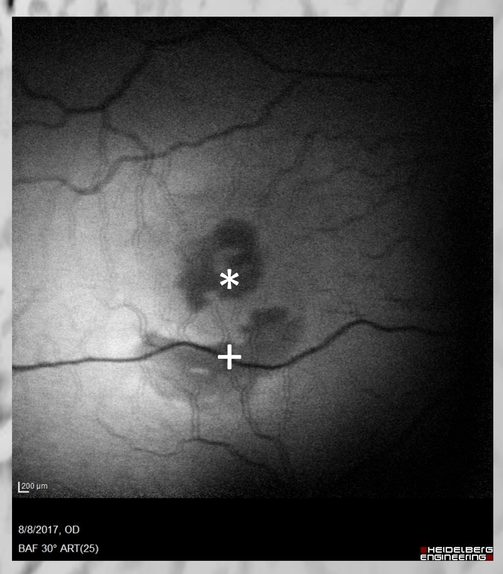

Figura 2
Imagen de autofluorescencia: Se aprecia una zona de ocultamiento secundario a la hemorragia macular (*), y otra de ocultamiento más difuso (+)

La exploración mediante Tomografía de Coherencia Óptica de Dominio Espectral (SD-OCT) reveló la presencia de material subretiniano responsable de la ocultación de la autofluorescencia, así como una membrana neovascular (MNV) subfoveal. (Figura 3)

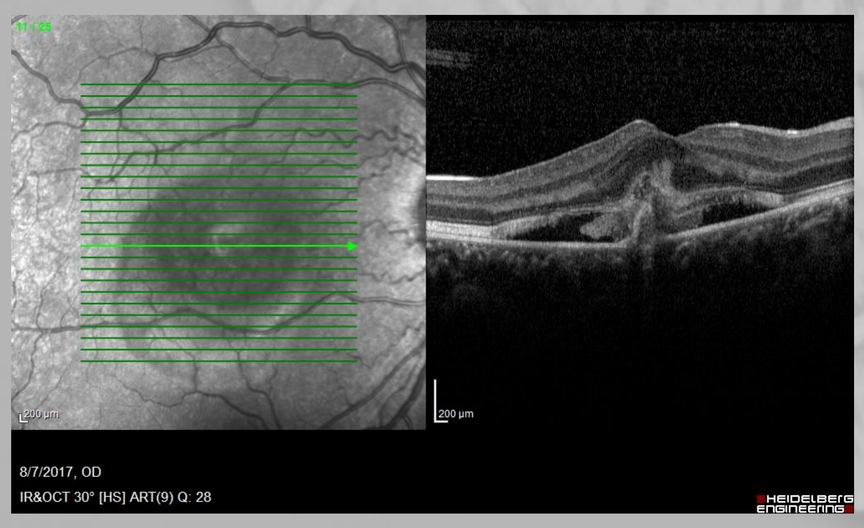

Figura 3
Imagen de SD-OCT. Se aprecia el espacio ópticamente vacío subretiniano que se corresponde con la presencia de fluido subretiniano (secundario a la MNV) y la MNV sub foveal, así como un material blanquecino que se corresponde con la hemorragia subretiniana.

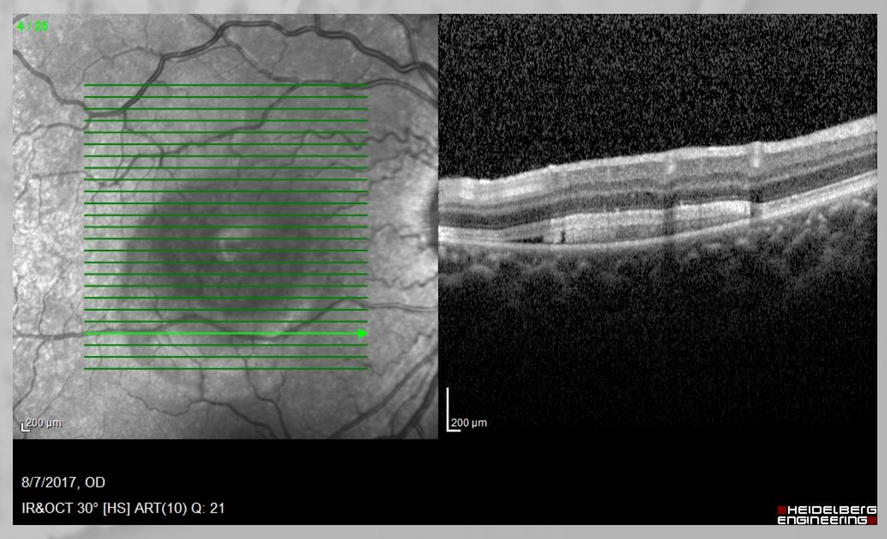

Estudio complementario

El niño fue remitido a estudio por parte del Servicio de Pediatría para descartar alteraciones sistémicas, resultando negativo. Los antecedentes familiares no eran conocidos, aunque se sabía que tenía un hermano de 16 años sano en su país de origen.

El estado general era bueno, con un desarrollo pondero-estatural, psicomotor, y escolarización adecuados..

Se descartó la presencia de patología articular, cutánea, febril, adenopatías, disnea, tos, disfagia, disfonía, alteraciones digestivas, o clínica neurológica.

La exploración del polo posterior del ojo contralateral, presuntamente sano reveló la presencia de una una lesión amarillenta de aspecto similar, si bien en ausencia del complejo neovascular (Figura 4), lo que hizo sospechar la presencia de una distrofia viteliforme de Best. El estudio genético confirmó la presencia de una mutación probablemente patogénica en el gen BEST1. Dicha mutación es diferente de las que se encuentran en nuestro medio, debido al origen extraeuropeo del paciente.

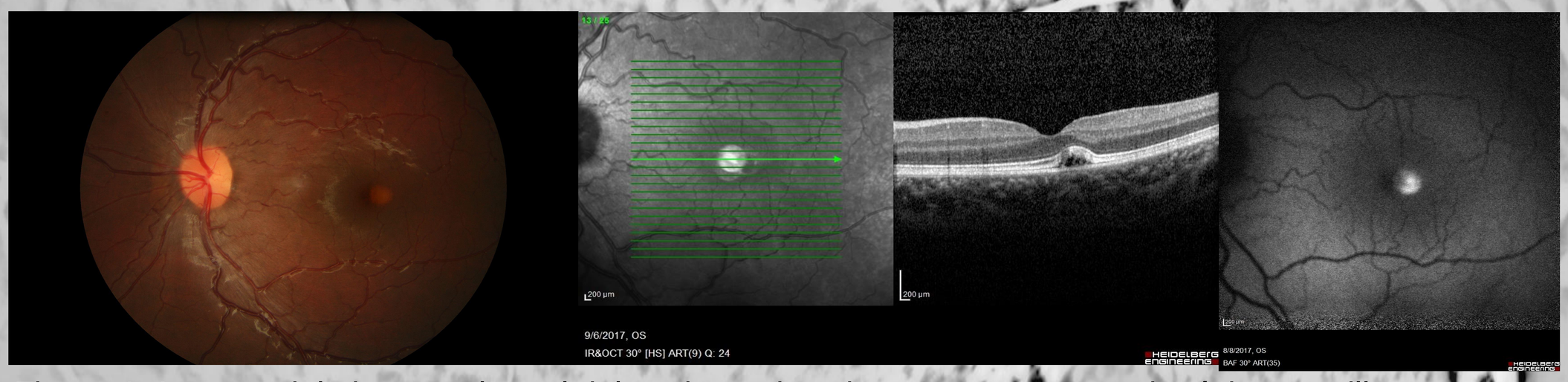

Figura 4: Aspecto del ojo contralateral del paciente descrito, que muestra un depósito amarillento subfoveal, con una elevación del epitelio pigmentario a la SD-OCT y comportamiento hiperautofluorescente en la autofluorescencia, que se corresponde con un depósito anómalo de lipofuscina.

Tratamiento

Ante la disminución de la agudeza visual central en presencia de una hemorragia macular se plantearon las opciones de actitud expectante o inyección intravítrea de un fármaco anti angiogénico (anti VEGF), y tras explicar las posibilidades a los padres se optó por esta última opción bajo anestesia general dada la edad del niño y la presumible falta de cooperación.

Evolución

Al cabo de 1 mes de la inyección la agudeza visual había mejorado a 0.8 con reabsorción de la hemorragia y del fluido subretiniano, y desaparición del complejo neovascular (Figura 5).

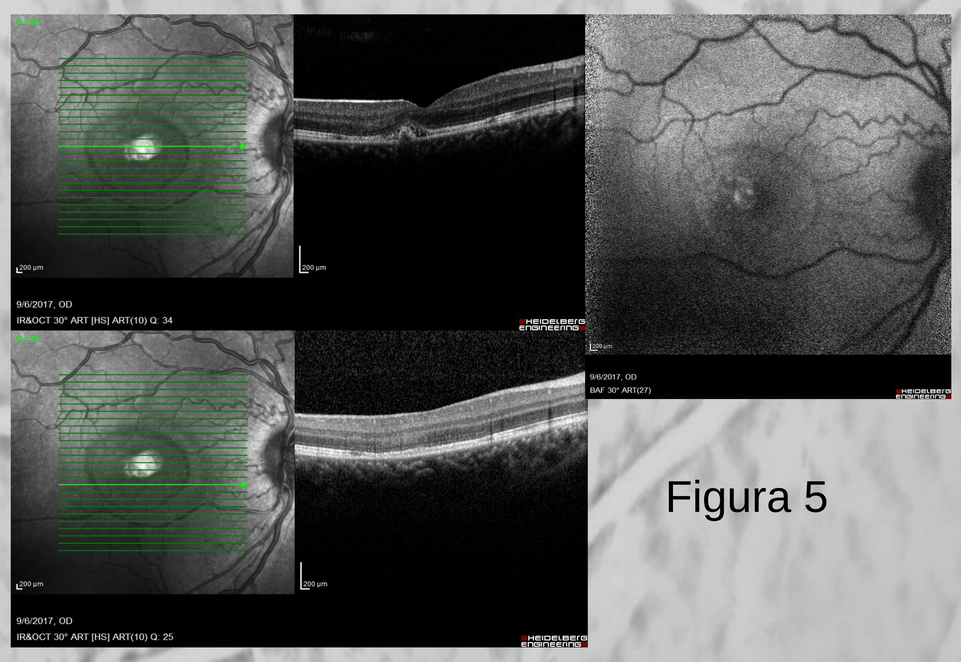

Figura 5

Dos meses después del tratamiento la agudeza visual alcanzó 1.0 con desaparición completa de la exudación y restitución de las capas externas de la retina, si bien persistía un depósito subretinano de comportamiento hiperautofluorescente (Figura 6).

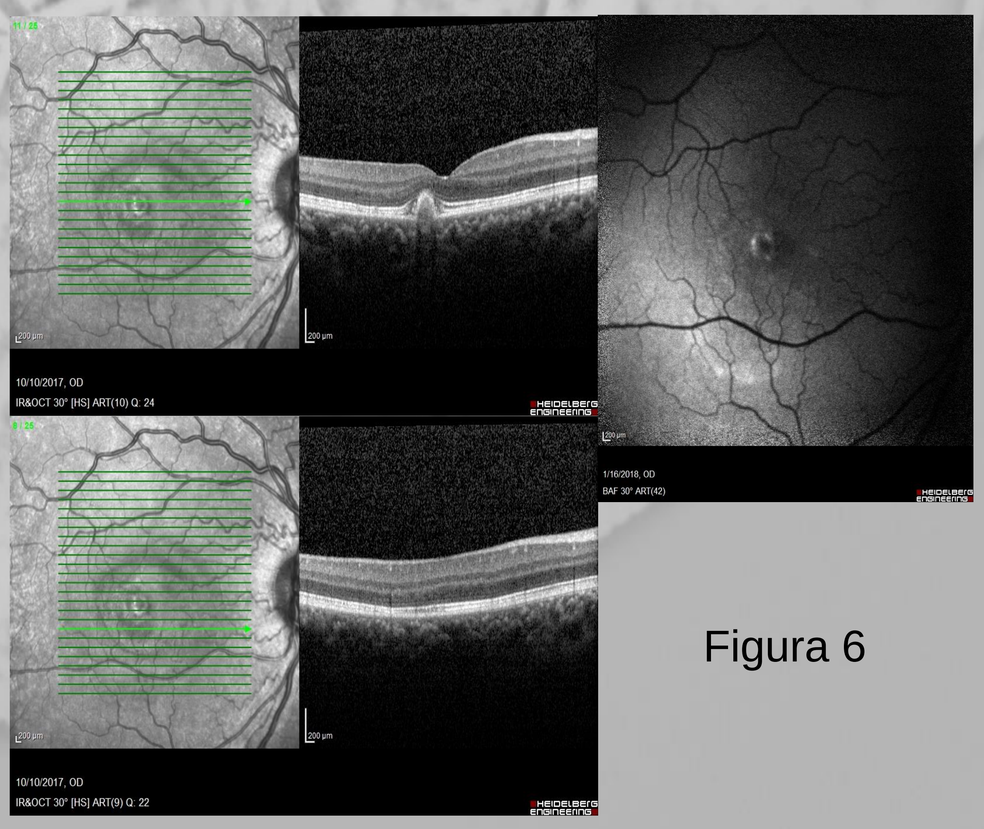

Figura 6

Discusión

Las causas más frecuentes de MNV en la infancia según la literatura son las relacionadas con causas inflamatorias inespecíficas o en contexto de afectaciones infecciosas de la coroides como la toxoplasmosis o retinitis viral, o en enfermedades autoinmunes como la coroidopatía serpiginosa (Figura 7), el síndrome de presunta histoplasmosis ocular (POHS) o la enfermedad de Vogt-Koyanagi-Harada.

Otro grupo de causas de MNV está constituido por las postraumáticas en casos de rotura coroidea o de la membrana de Bruch, y las relacionadas con la miopía magna, que suelen aparecer a edades más tardías que en el caso presentado.

Finalmente las causas distróficas, como la distrofia viteliforme de Best, la enfermedad de Stargardt o las drusas dominantes del nervio óptico, suelen mostrar un patrón hereditario conocido, como en el caso de la distrofia de Best (que presenta un patrón autosómico dominante), si bien en el caso presentado no era posible establecer dicho patrón por la falta de información familiar.

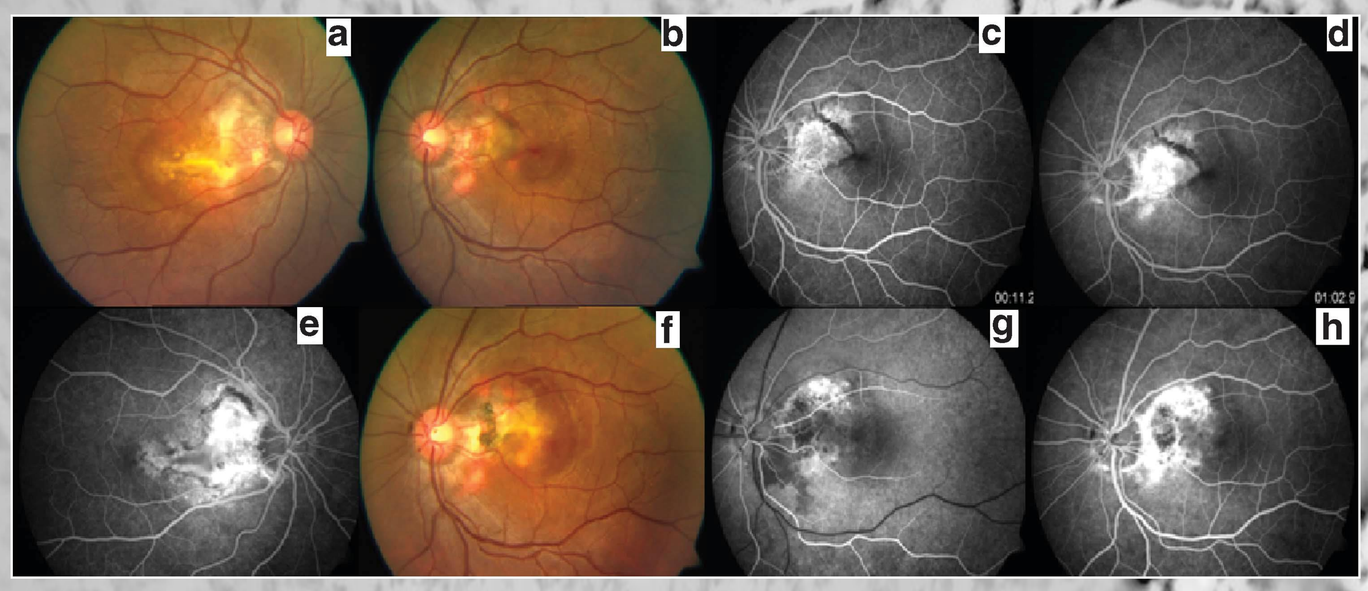

Figura 7: Coroidopatía serpiginosa con gliosis y atrofia peripapilar que progresa hacia el área macular.

La distrofia viteliforme de Best es la segunda en frecuencia en nuestro medio, Muestra una evolución en diferentes estadios a lo largo de la vida: una ***fase previteliforme*** en la que no aparecen alteraciones retinianas y tan solo presentan cambios en el electrooculograma; una ***fase viteliforme*** con depósitos amarillentos como en el caso descrito; una ***fase vitelodisruptiva*** en la que el depósito amarillo se rompe y se difumina; y finalmente una ***fase atrófica*** que cursa con disminución de la agudeza visual.

Puntos para recordar:

- **La SD-OCT permite establecer una alta sospecha diagnóstica de casos de MNV de forma no invasiva, apta para el estudio pediátrico.**
- **Las imágenes de autofluorescencia muestran patrones de integridad del epitelio pigmentario de la retina, así como la presencia de hemorragias intra o subretinianas (que producen un ocultamiento de la autofluorescencia), o presencia de depósitos anormales de lipofuscina o hemorragias antiguas (con lesiones hiper-autofluorescentes).**
- **Es de esperar la presentación cada vez más frecuente de formas atípicas de enfermedades oculares ya conocidas, debido al aporte genético de nuevas poblaciones originarias de territorios extra-europeos.**