DRUSAS EN NERVIO ÓPTICO DIAGNOSTICADAS POR ECOGRAFÍA B-SCAN

Autores:
Bagur González, D.[1] GOO. MSc. · Alonso Del Rey, E.[1] DOO. MSc. · Del Río San Cristóbal, A.[1] DOO. MSc. PhD. · Ibáñez Ayuso, P.[1,2] MD.
1. Instituto Oftalmológico Recoletas (IOR) · Valladolid
2. Complejo Asistencial Universitario de Palencia (CAUPA) · Palencia

INTRODUCCIÓN AL CASO

Las drusas del nervio óptico, presentes en el 0,4% de la población infantil, son formaciones globulares hialinas, de 5 a 1000 µ de diámetro, localizadas delante de la lámina cribosa. Habitualmente, se encuentran ocultas en la primera etapa de la vida, emergiendo y calcificándose con el tiempo, volviéndose así más visibles.

La teoría más aceptada de su origen reside en la alteración del flujo axoplasmático de las células ganglionares. Normalmente, son bilaterales y asimétricas. La ecografía B-Scan, es considerada el gold standard detectando drusas de nervio óptico calcificadas, siendo una prueba fiable y rápida.

HISTORIA CLÍNICA

Se presenta el caso de una niña de 12 años, de raza caucásica, que acude para revisión rutinaria. No presenta antecedentes sistémicos ni oculares, tampoco antecedentes familiares conocidos. No sigue tratamiento oftálmico ni sistémico. Es alérgica al polen de gramíneas, árboles como el olivo y malezas.

EXPLORACIÓN CLÍNICA

	AVsc	Cover Test	MOI	MOE	FONDO DE OJO (OFTALMOSCOPÍA)
O.D.	1,00	Ortoforia	PIRRLA no DPAR	SPEC	Apariencia de edema de papila; bordes de nervio óptico poco definidos área nasal
O.I.	1,00	Ortoforia	PIRRLA no DPAR	SPEC	Normal

Tabla 1. Exploración clínica. AVsc: agudeza visual sin corrección. MOI: movimiento ocular intrínseco. PIRRLA no DPAR: Pupilas isocóricas regulares reactivas a la luz y a la acomodación. No defecto pupilar aferente relativo. MOE: movimiento ocular extrínseco. SPEC: Suave, preciso, extenso y completo.

PRUEBAS COMPLEMENTARIAS

- Ecografía B-Scan
- Tomografía de Coherencia Óptica (OCT-SD) de Capa de fibras nerviosas de la retina (CFNR)
- Campimetría 24-2

DIAGNÓSTICO

La ecografía B-Scan del OD revela la presencia de unas áreas hiperreflectivas en el nervio óptico **(imagen 1)**.

La OCT del nervio óptico del OD muestra una elevación del mismo debido a la presencia de drusas**.** La OCT del nervio óptico del OI presenta un aspecto normal **(imagen 2)**. La CFNR del OD revela un engrosamiento. La campimetría realizada en AO no presenta alteraciones.

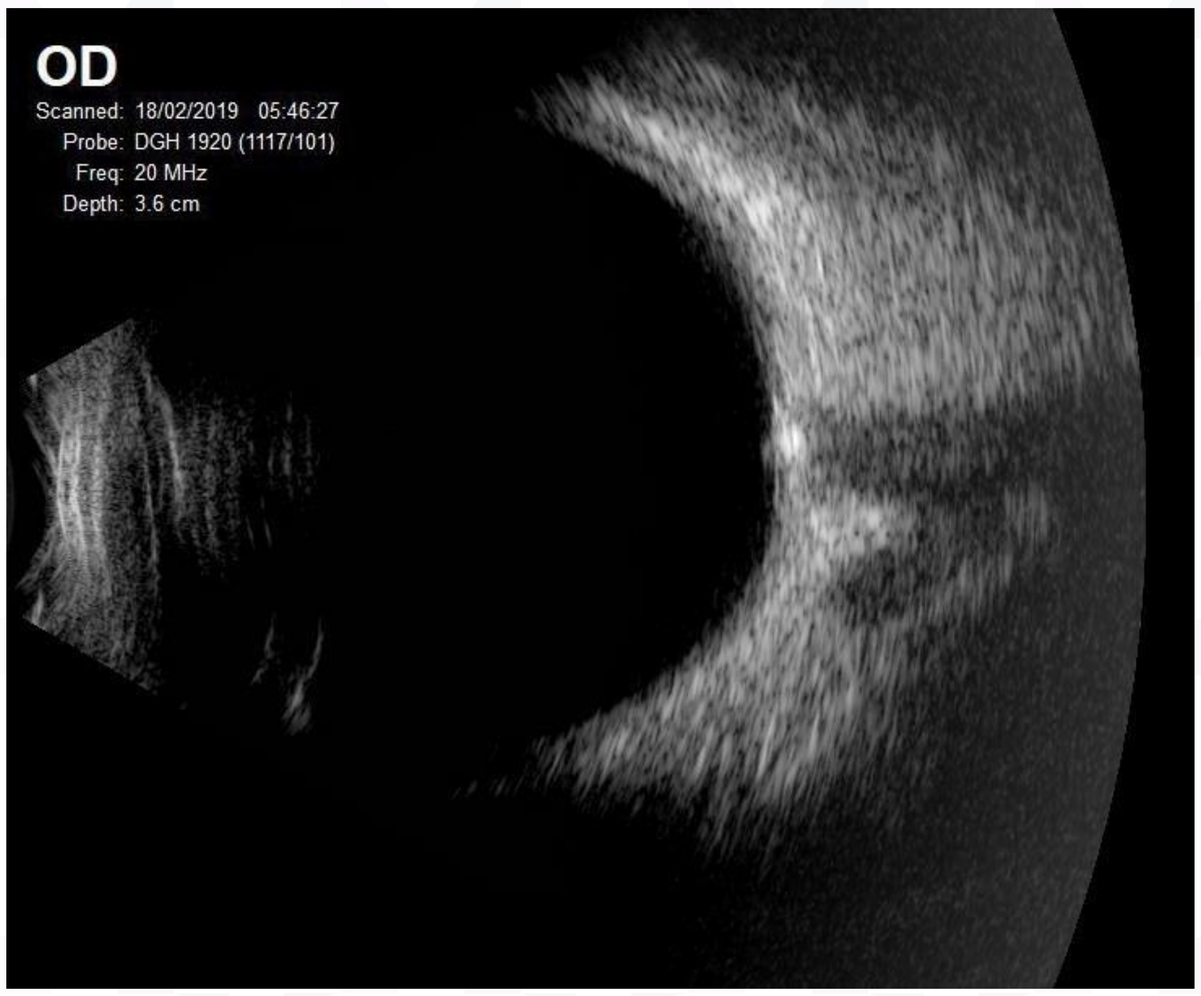

Imagen 1. Ecografía B-Scan del ojo derecho.

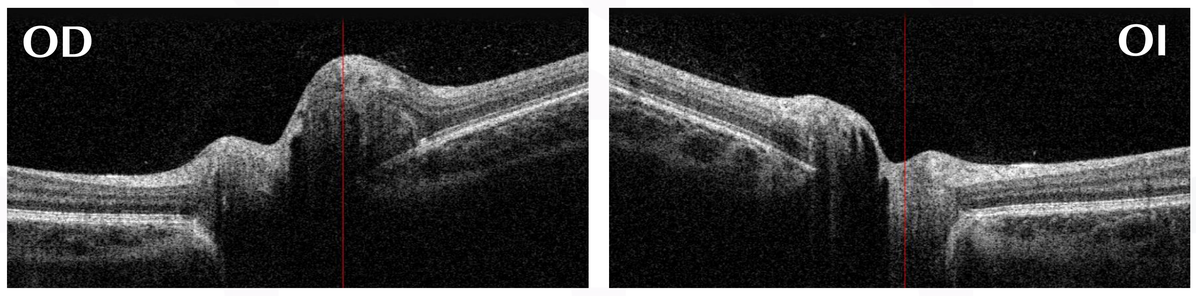

Imagen 2. OCT de nervio óptico en ojo derecho e izquierdo.

TRATAMIENTO Y EVOLUCIÓN

Con el diagnóstico de drusas en nervio óptico en el ojo derecho, se indica a la paciente la realización de controles anuales, incluyendo campimetría, fondo de ojo, espesor de la CFNR mediante OCT, tensión ocular así como pruebas optométricas como la AV, refracción y Cover Test.

CONCLUSIONES

En una revisión rutinaria el optometrista puede detectar una anomalía en el nervio óptico, mediante oftalmoscopía directo y/o retinografía; bordes del nervio óptico difuminados o cuerpos brillantes amarillentos. En este caso, será necesario remitir al paciente a un centro oftalmológico para la realización de las pruebas necesarias en el diagnóstico diferencial entre pseudopapiledema y papiledema.

Actualmente, la ecografía B-Scan, sigue considerándose el gold standard para detectar las drusas de nervio óptico aunque, en la práctica diaria, está siendo desplazada por la autofluorescencia. Asimismo, cabe recordar otra técnica, como la OCT-SS (OCT de última generación), que también está demostrando ser útil y rápida en la detección de drusas ocultas.

BIBLIOGRAFÍA:

1. Melinda Y. Chang, M.D., Stacy L. Pineles, M.D. Optic Disc Drusen in Children. Surv Ophthalmol. 2016; 61(6): 745–758.

2. Steffen Hamann, Lasse Malmqvist and Fiona Costello. Optic disc drusen: understanding an old problem from a new perspective. Acta Ophthalmologica 2018.

3. Fiona Costello, MD, FRCP, Lasse Malmqvist, MD, PhD, and SteffenHamann, MD, PhD. The Role of Optical Coherence Tomography in Differentiating Optic Disc Drusen from Optic Disc Edema. Asia-Pac J Ophthalmology 2018; 7:271–279

Link descarga:

Contacto:
Déborah Bagur · deborah.bagur@gruporecoletas.com
Instituto Oftalmológico Recoletas (IOR) · Valladolid

OPTOMEETING VALLADOLID
OPTOMETRÍA PEDIÁTRICA. RETOS Y SOLUCIONES